Aus der chirurgischen Poliklinik in München.
Vorstand: Professor Dr. Klausner.

Ueber einen Fall von Elephantiasis Arabum mit dem Lymphscrotum

nebst einer Tafel.

Dissertation

zur

Erlangung der Doktorwürde

in der

gesamten Medizin.

Verfasst und einer

Hohen medizinischen Fakultät

der

Kgl. bayer. Ludwig-Maximilians-Universität zu München

vorgelegt von

Schokiti Schinya
Assistenzarzt aus Japan.

München 1912
Kgl. Hofbuchdruckerei Kastner & Callwey.

Digitized by the Internet Archive
in 2026

https://archive.org/details/IA41548303_0158

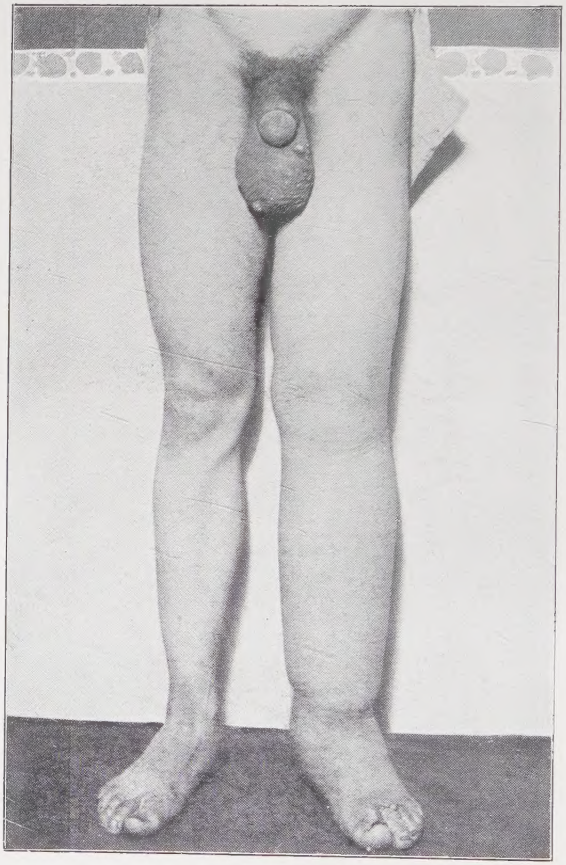

Aus der chirurgischen Poliklinik in München.
Vorstand: Professor Dr. Klausner.

Ueber einen Fall von Elephantiasis Arabum mit dem Lymphscrotum

nebst einer Tafel.

Dissertation

zur

Erlangung der Doktorwürde

in der

gesamten Medizin.

Verfasst und einer

Hohen medizinischen Fakultät

der

Kgl. bayer. Ludwig-Maximilians-Universität zu München

vorgelegt von

Schokiti Schinya
Assistenzarzt aus Japan.

ACAD.
LUGD.BAT.
BIBL.

München 1912
Kgl. Hofbuchdruckerei Kastner & Callwey.

Gedruckt mit Genehmigung
der medizinischen Fakultät der Universität München.

Referent:
Herr Geheimrat Professor Dr. von Angerer.

Ueber die Elephantiasis haben schon im 9. und 10. Jahrhundert viele arabische Aerzte unter dem Namen Dâ-al fil, d. h. Elephantenkrankheit geschrieben. Aber es fehlt weit bis in das 19. Jahrhundert hinein an der erforderlichen Klarheit über die Ursache der Erkrankung. Obwohl im 18. Jahrhundert Hilly, Hendy, Rollo und Alard die Krankheit erwähnt haben, hat erst Virchow im Jahre 1863 mit seiner großen Arbeit „Die krankhaften Geschwülste" in das bisherige Dunkel Licht gebracht. Auf dieser Grundlage haben Esmarch und Kuhlenkampff im Jahre 1885 „Die elephantiastischen Formen" veröffentlicht. Außer durch diese drei Schriftsteller fanden unsere Kenntnisse über das zu besprechende Leiden ihre sichere Fundamentierung noch durch die Arbeiten von Rokitansky, Sinz, Simon, Teichmann, Lewis, Manson u. a.

Was das Verbreitungsgebiet der Elephantiasis betrifft, so findet sie sich in allen Teilen der Welt, besonders in den tropischen und subtropischen Gegenden, wie z. B. in Vorder- und Hinterindien, Ceylon, auf dem Malayischen Archipel, in China, namentlich in den südlichen und südöstlichen Küstenorten, in

Japan und zwar vorzugsweise auf der südlichen der vier großen japanischen Inseln, Kiushiu, und auf vielen dieser benachbarten kleinen Eilanden. Ferner beobachtet man sie in einem großen Teile Afrikas, in Arabien, auf Australien, den Südsee-Inseln, in den Südstaaten von Nordamerika, in Brasilien usw. In allen diesen Ländern kommt Elephantiasis endemisch, in anderen Gegenden nur sporadisch vor.

Die Häufigkeit der Krankheit einerseits, sowie ihre Verbreitung über die ganze Erde andererseits bedingt schon an sich, daß für ihr Entstehen die verschiedensten Ursachen in Frage kommen, welche sich zunächst in die zwei Hauptgruppen angeborene und erworbene Elephantiasis scheiden lassen.

Wenn auch die Aehnlichkeit der angeborenen mit der erworbenen Elephantiasis im klinischen Bilde des öfteren sogar ziemlich bedeutend ist, so haben beide im wesentlichen nur das gemeinsam, daß es sich immer um eine Volumszunahme in den Bindegewebsmassen der allgemeinen Bedeckungen und des Subcutangewebes handelt. Dieser Zustand kann nun als ein mehr oder minder abgeschlossener mit auf die Welt gebracht werden, häufiger aber finden sich nur geringfügige, oft nur der Anlage nach bemerkbare Veränderungen, die erst im extrauterinen Leben zur Entwicklung elephantiastischer Formationen führen. Da sich aber nun neben jenen pathologischen Veränderungen der bindegewebigen Elemente bei den angeborenen Formen in einem weit höhe-

ren Maße und in bedeutungsvollerer Weise auch andere Gewebe mitbeteiligen, des weiteren auch jene für die erworbene Elephantiasis in der Regel so charakteristische diffuse Ausbreitung des Prozesses bei der angeborenen meistens nicht vorhanden ist, sondern es sich viel häufiger um gewächsähnliche Bildungen handelt, ist auch die Mannigfaltigkeit der Erscheinungen eine weit größere und die Scheidung in gesonderte Gruppen, auf die ich hier nur kurz eingehen will, weit schwieriger.

Eine Scheidung ist überhaupt nur dann möglich, falls man sich damit begnügen will, eine solche auf Grund gewisser allgemeiner Eigentümlichkeiten, die einer Anzahl von Beobachtungen ein charakteristisches Gepräge geben, vorzunehmen. In diesem Sinne lassen sich zwei große Gruppen bilden, in die erste reihen sich die Fälle mit vorwiegender Beteiligung des Saftgefäßsystemes, in die zweite solche Fälle, bei denen in hervorragender Weise das Bindegewebe allein, oder die Blutgefäße oder endlich die Nerven den histologischen Charakter bestimmen und vielleicht auch pathogenetisch von spezifischer Bedeutung sind.

Die erste Gruppe läßt sich wieder in Unterabteilungen scheiden und zwar a) die weit verbreiteten elephantiastischen Schwellungen vorzeitig geborener oder mit besonderen Bildungsfehlern behafteter Früchte, b) solche elephantiastische Verdickungen mehrerer oder einzelner Gliedmassen oder Körperstellen, die

nachweislich auf einer fehlerhaften Anlage oder auf einer intrauterin vorgebildeten krankhaften Veränderung des Saftgefäßsystems in kleineren oder größeren Bezirken beruhen.

Die zweite Gruppe zerfällt in drei Unterabteilungen, die freilich manche Uebergangsformen untereinander aufweisen, aber doch je nach dem Ueberwiegen dieses oder jenes Gewebes eine gesonderte Betrachtung erfordern. Als erste Abteilung findet sich die Gefäßelephantiasis (Elephantiasis teleangiectodes), als zweite die einfache oder Lappenelephantiasis (El. fibromatosa), als dritte die Nervenelephantiasis (El. neuromatodes).

Beide Gruppen, so verschieden sie im Detail auch sein mögen, haben trotzdem gewisse gemeinsame Eigentümlichkeiten. Es kann nämlich der pathologische Prozeß schon während des intrauterinen Lebens einen so hohen Grad erreichen, daß er einen vorzeitigen oder in den ersten Lebensjahren erfolgenden Tod des Individuums zur Folge hat, oder aber es werden nur Dispositionen, das heißt fehlerhafte Anlagen, sei es ganzer Gewebssysteme, sei es einzelner umschriebener Punkte der Körperoberfläche mit zur Welt gebracht, welche erst im Verlaufe des späteren Lebens zur Entwicklung wohl charakterisierter elephantiastischer Vergrößerungen Veranlassung geben. Manchmal offenbar unter der Einwirkung ganz bestimmter Reize, wie z. B. Verletzungen, übermäßiger Inanspruchnahme einzelner Körperteile, entzündlicher Vorgänge oder anderer

Krankheiten, die das Gleichgewicht des Körpers überhaupt zu stören geeignet sind, manchmal aber auch in mehr unmerklicher Weise ohne besondere Ursachen.

Hier füge ich einige wenige Fälle von angeborener Elephantiasis aus der Literatur an.

Esmarch berichtet von einer etwa 6 Monate alten totgeborenen Frucht von 27 cm Länge, die eine hochgradige blasige Auftreibung sämtlicher Körperteile zeigte. An dem dicken, ungegliederten Rumpfe, der etwa einem großen Apfel ähnelt, sitzen eigentümlich schief eingelenkt die kurzen Extremitäten, eine jede aus drei rundlichen, pflaumen- bis kirschengroßen Abschnitten bestehend. Der halslose, mißgestaltete Kopf übertrifft den Rumpf an Länge, die Stirn ragt wulstig hervor, und zwischen ebensolchen Backen verschwinden Augen, Mund und Nase ganz in der Tiefe, vom Scheitel hängt bis tief in den Nacken hinab ein chignonartiger Wulst; das Ganze ähnelt, wie Neelsen treffend bemerkt, sehr den Pflaumenmännchen der Weihnachtsmärkte.

Dieser Zustand war nun hervorgebracht durch Umwandlung der allgemeinen Bedeckungen in eine weiche, schwammige Masse, nur die Handteller und Fußsohlen, sowie die Endglieder der Finger und Zehen erschienen unverändert und von normaler, dünner Haut bekleidet.

Neelsen betont besonders, daß in diesem Falle keine eigentliche Proliferation des Bindegewebes nachweisbar war, sondern nur

eine ödematöse Anschwellung, unter deren Druck an manchen Stellen Fett und Muskeln atrophiert waren, das Wesentliche und Primäre ist hier also die Stauung von Lymphe und Plasma in stark ausgedehnten Lymphgefäßen und erweiterten Saftspalten.

Everke beschreibt ein von ihm untersuchtes Präparat, von einem 8 Monate alten Fötus stammend, das ganz ähnliche Verhältnisse aufweist wie der vorbeschriebene Fall. Die Nackengeschwulst ragte als ein sackförmiges Anhängsel von der Protuberantia occipt. ext. bis auf die Schulterblätter hinab, reichte seitlich bis an die Ohren und hatte über der Halsgegend gemessen einen Umfang von 22 cm. Neben derselben fand sich eine starke, gleichmäßige Verdickung der ganzen Kopfschwarte und eine solche Vortreibung der Weichteile im Gesicht, daß Nase und Augen durch die prominierenden Wülste an Stirn und Wangen nahezu verdeckt wurden. Besonders interessant war eine nur teilweise durch ascitischen Flüssigkeitserguß bedingte, gleichfalls vorhandene, bedeutende Auftreibung des Bauches; sie beruhte der Hauptsache nach auf einer den Nabelring kreisförmig umgebenden, im ganzen etwa fünfmarkstückgroßen Verdickung und Verhärtung der Bauchdecken, welche eine 6 mm starke fibrinös-myxomatöse Schicht zwischen Haut- und Muskulatur eingelagert zeigten. Die Nackengeschwulst bestand im Innern aus vielfachen, zum Teil miteinander kommunizierenden Cysten taubenei-

großer im Zentrum, erbsen- bis kirschengroßer in den oberflächlicheren Schichten. In den gleichmäßig derben, bindegewebigen Massen der Gesichtshaut war von Muskeln nichts mehr zu erkennen, leider ist über die Herkunft des Präparates nichts Näheres angegeben; der Ascites ist wahrscheinlich auf Hindernisse in den Nabelgefäßen infolge der ringförmigen Verhärtung in der Umgebung zurückzuführen, die Nackengeschwulst auf Lymphangiektasieen.

Was nun die erworbene Elephantiasis anlangt, so wird ihre Entstehung niemals infolge einfacher arterieller Kongestionen beobachtet, um so viel häufiger findet sie sich aber als das Resultat wiederholter entzündlicher, sowie andauernder nutritiver Reizungen, die durch zurückbleibende Veränderungen der Gefäßwände, Anhäufung zelliger und plasmatischer Exsudate, Kompression der Venen und Lymphgefäße den Kreislauf oder das Saftkanalsystem überladen. In erster Linie sind es recidivierende Entzündungen, meist vom Charakter der Lymphangoitis und des Erysipelas, die für sich oder unter dem Hinzutreten anderer schädlicher Momente den Grund zu elephantiastischen Schwellungen legen. Ferner können alle Veränderungen, die den venösen Rückfluß hemmen oder beeinträchtigen, als Ursachen der Elephantiasis betrachtet werden, also Varicen, Thrombosen, Kompression der Venen durch Narben, Knochenkallus, ringförmige Verbrennungen, indirekt auch allgemeine Drucksteigerung im Venensystem durch Herzleiden, wo-

bei freilich nicht ganz verständlich ist, warum im einzelnen Falle die Elephantiasis sich auf den einen oder anderen Körperteil lokalisiert; in ganz ähnlicher Weise erklärt sich offenbar auch die Wirkung der Adipositas universalis, besonders bei solchen Patienten, die z. B. durch Verkrümmung der Beine an regelmäßiger Bewegung gehindert sind. Die dritte Kategorie umfaßt alle chronisch entzündlichen Prozesse der Weichteile und Knochen, Extravasate nach Verletzungen, sowie Fremdkörper (eingekapselte Schrote), welche einen chronischen Reizzustand unterhalten, Phlegmonen mit ausgedehnten Narbenbildungen oder rückbleibenden Fisteln und torpiden Abscessen, Periostitiden und Caries. Schließlich geben noch verschiedene chronische Exantheme den Anstoß zu elephantiastischen Schwellungen, insbesondere Lupus, Prurigo und Ekzeme, demnächst auch die der Lues. Kaposi macht besonders auf die gummöse Syphilis an den Beinen aufmerksam, sowie auf das von ihm in seltenen Fällen beobachtete und als Sarcoma pigmentoides beschriebene Hautleiden.

Für den direkten Zusammenhang von Elephantiasisbildung mit Nervenverletzungen in einzelnen Fällen liegen einige ziemlich beweisende Beobachtungen vor. Daß für die Entwicklung der Elephantiasis an den einzelnen Körperteilen noch gewisse mechanische Verhältnisse in Betracht kommen, kann nicht Wunder nehmen, für die Beine mangelhafte Muskeltätigkeit, sitzende Beschäftigungs-

weise, für das Scrotum eng anliegende oder zu weite Beinkleider, allein wenn dieselben auch viel zur Förderung einer bereits angebahnten Elephantiasis beitragen können, so sind sie doch sicherlich (schon ihres allgemeinen Vorkommens halber) von sehr untergeordneter Bedeutung.

Im folgenden versuchte ich zunächst eine kurze Einteilung der verschiedenen Elephantiasisarten in Gruppen zu erreichen.

Die Krankheit teilt man, wie bereits erwähnt, einerseits in angeborene und erworbene, anderseits nach ihrer Ursache in folgende drei Hauptgruppen ein:

1. aus unklarem Grund entstandene, geschwulstartige Elephantiasis;
2. durch wiederholte oder chronische Entzündungen hervorgerufene Elephantiasis;
3. durch Zirkulationstörungen, besonders durch Stauungen des Blutes und der Lymphflüssigkeit verursachte Elephantiasis.

Zur oben erwähnten ersten Gruppe gehören: Die gewächsähnliche Elephantiasis teleangiektodes, Elephantiasis congenita fibromatodes (nach Esmarch), Pachydermatocele (nach Matt), Lappen-Elephantiasis (nach Billroth und Virchow), Elephantiasis neuromatodes (nach Czerny). Alle diese Erkrankungen beruhen auf kongenitaler Anlage.

Der zweiten Gruppe gehören alle jene Arten an, die durch wiederholte Erysipele,

chronische Hauttuberkulose und Syphilis hervorgerufen werden.

Bemerkenswert ist, daß Elephantiasis durch wiederholte Erysipele entsteht, daß andererseits Elephantiasis auch stark zur Erysipelen und erysipelatösen Entzündungen disponiert. Solche erysipelatöse Anfälle trifft man bei endemischer Elephantiasis in den tropischen und subtropischen Gegenden sehr häufig.

Die zur dritten Gruppe gehörende Elephantiasis wird durch mechanische Zirkulationsstörungen überhaupt hervorgerufen. Die Hauptrolle spielen dabei die Zirkulationstörungen in den Lymphbahnen, aber auch Venenstauung hilft zur Entstehung des Leidens mit. Die Ursachen, welche lokale Lymph- und Venenzirkulationsstörungen mit sich bringen, sind von außen auf die Lymphgefäße und Venen wirkender Druck, in den Gefäßen auftretende Verstopfungen und die pathologischen Entartungen der Lymphdrüsen, wobei die Lymphbewegungen gestört werden. Zu diesen Ursachen treten noch hinzu Geschwülste, zirkuläre Hautnarben, Thrombose in den Lymphgefäßen und Venen, sowie Ansiedelung von Parasiten im Lymphsystem usw. Die durch Ansiedelung von Parasiten in den Lymphgefäßen entstandener Elephantiasis gehört in den tropischen und subtropischen Gegenden zu den endemischen Krankheiten. Im folgenden führe ich zur Illustration verschiedene Fälle an, die ich aus der mir zu Gebote stehenden Literatur sammelte.

Paul W., 24 Jahre, stammt aus gesunder Familie. Er war bis zum Impfen, welches mit ungefähr 3/4 Jahren vorgenommen wurde, vollkommen gesund. Kurze Zeit nach dem Impfen trat ein Geschwür auf der Brust auf, welches ungefähr 3 Jahre bestehen blieb, mäßig sezernierte und dann spontan unter Zurücklassung einer strahligen, eingezogenen Narbe heilte. Es wurde damals ein Arzt konsultiert, welcher Salbenbehandlung einleitete. Patient war jedoch nie in fortgesetzter ärztlicher Behandlung gewesen. Mit 6 Jahren trat am Endglied des Zeigefingers der linken Hand ein Geschwür auf, welches mäßig dünnflüssigen Eiter entleerte. Anfangs waren die Finger nicht geschwollen und sollen auch wenig druckempfindlich gewesen sein. Nach 7 Jahren wurde allmählich die Bewegung des Ellbogengelenkes eingeschränkt, ohne daß erhebliche Schmerzen bestanden. Es traten bläulichrote Flecke in der Umgebung des Ellbogens auf. Innerhalb eines Jahres war das linke Ellbogengelenk vollständig in stumpfwinkliger Stellung versteift. Später bildete sich eine kugelförmige Verdickung oberhalb des Handgelenkes, welche allmählich zu kolossalem Umfang anwuchs.

Status: Mittelgroßer, schwächlicher Mann. Der Thorax ist in toto deformiert; es besteht eine offenbar durch die Schwere des elephantiastischen Armes bedingte rechtskonvexe Kyphoskoliose. Die Organe der Brusthöhle sind normal. Am linken Arm zeigt sich

handbreit unterhalb des Ellbogengelenkes eine hochgradige Atrophie der Muskeln. Umfang axilla-acromion 32 cm. Mitte des Oberarmes 18,5 cm. Ellbogen 24,5 cm. Handbreit unterhalb des Ellbogens an der Grenze der elephantiastischen Anschwellung 25,5 cm. Die elephantiastische Anschwellung selbst zerfällt in zwei Teile. Der eine nimmt die zwei unteren Drittel des Unterarmes ein und bildet eine kugelige Anschwellung von 62 resp. 55 cm Umfang, der andere umfaßt das obere Drittel des Unterarmes.

Die ganze Haut um das Ellbogengelenk bildet eine dünne, nur wenig verschiebliche Manschette. Das Knochengerüst zeigt außer einer stumpfwinkligen Ankylose des Ellbogens nichts Abnormes. Die erkrankte Hautpartie am Handrücken, sowie ein großer Streifen überflüssiger Haut am Vorderarm wird entfernt, der Defekt an der Hand durch Lappenplastik gedeckt und geheilt.

Mordecha, 44 Jahre, Fuhrmann aus Rußland; Elephantiasis des linken Beines. Elastische Einwicklung. Besserung. Sein jetziges Leiden begann mit Schmerz und fieberhaften Anschwellungen der linken Inguinaldrüsen vor $2^1/_2$ Jahren, die sich periodisch wiederholten und mit allmählicher Zunahme der Extremität am Anfang verbunden waren. Oft will er bemerkt haben, daß die Urinmenge für einige Tage geringer wurde, was mit gleichzeitiger deutlicher Druckzunahme der erkrankten Ex-

tremitäten verbunden war. Mit der wieder wachsenden Harnmenge schwoll das Glied wieder ab. Pat. ist wegen seiner gleichmäßig verdickten Extremität im Gehen schwer behindert.

20. September 1902. Aufnahme in die Klinik. Herz etwas hypertrophisch. Urin normal. Linker Ober- und Unterschenkel gleichmäßig konzentrisch verdickt (rechts zu links 60/40); stark geschwellte Inguinaldrüsen, linke Scrotalhälfte ödematös. Probeexzision am Schenkel ergab: chronisch entzündliches, stark ödematöses Unterhautzellgewebe. Wegen der ganz diffusen Lokalisation des elephantiastischen Gewebes wird von einer Operation abgesehen und durch mehrwöchige elastische Einwicklung neben Verabreichung von Diureticis der Umfang des linken Schenkels um 10 cm reduziert. Entlassung mit der Binde. Nachforschung erfolglos.

Josefa B., 23 Jahre alt, aus Oberösterreich. Elephantiasis des linken Beines. Operation. Heilung p. p.

Beginn des Leidens vor 10 Jahren: steigende Anschwellung der linken Knöchelgegend nach Rotlauf, welcher sich alljährlich mehrmals wiederholt und dabei stets mit Schwellung des Unterschenkels verbunden ist. So kam es zu einer immer wachsenden Verdickung des linken Beines. Wurde durch mehrere Wochen mit Einwicklung erfolglos behandelt.

26. 4. 1904. Aufnahme in die Klinik. Ele-

phantiastische Verdickung des Unterschenkels mit vollkommenem Freisein des Fußes; Oberschenkel leicht affiziert, größter Unterschenkel-Umfang 67 cm. Präparatorische Hochlagerung und elastische Einwicklung durch 8 Tage; dann Operation: Keilexzision über der ganzen Beugeseite des Unterschenkels, Entfernung eines 13 kg schweren Tumors. Enorme Lymphorrhagie; mäßige Blutung. Tieffassende Bronzedrahtnaht. Heilung p. p.

Mikroskopischer Befund: Hypertrophie des subkutanen Bindegewebes mit Lymphangiektasien. Bericht nach $1^1/_2$ Jahren: Beschwerdefrei, seit der Operation kein Rotlauf mehr.

Anton W., 40jähriger Bauer aus Mähren. Elephantiasis des Präputiums und des linken Beines. Operative Entfernung des Präputiums. Heilung p. p.

Vor 22 Jahren blieb nach einer juckenden Entzündung des linken Unterschenkels eine Schwellung der Knöchelgegend zurück, die jahrelang stationär blieb. Vor einem Jahre nach Hufschlag auf den Penis vereiterndes Hämatom des Präputiums. Nach Abheilung plötzliche Rötung und Anschwellung der linken Extremität und des Penis unter hohem Fieber und starkem Juckreiz. Auftreten von nässendem Ekzem am Unterschenkel, Zunahme der Schwellung des Präputiums unter konstantem Fieber. Nach 3 Wochen Besserung.

Am 25. 5. 1904 Aufnahme in die Klinik.

Kompensierte Mitralinsuffizienz. Konzentrische derbe Anschwellung des linken Unterschenkels um die Hälfte des normalen Umfanges. Ekzem. Leichte Verdickung des Oberschenkels. Hochgradige Elephantiasis des Präputiums. Dasselbe erscheint als kugeliger Tumor von der Größe eines Straußeneies. Glans nicht sichtbar. Einwicklung der Extremität mit Stauungsbinden. Operative Entfernung des Präputiums. Histologisch: Bindegewebswucherungen mit Rundzelleninfiltration entlang den Gefäßen. Nach 10 Tagen Heilung der Wunde. Schenkel gebessert. Nach $1^1/_2$ Jahren: Am Penis keine Recidive. Extremität unverändert.

Karl G., 25jähriger Bauer aus Steiermark. Elephantiasis des Genitale und beider Extremitäten. Operiert in zwei Sitzungen, wesentlich gebessert. Bis zum 15. Lebensjahre gesund. Damals Rippenfellentzündung mit Herzbeschwerden und Anschwellung der Füße. In den nächstfolgenden 2 Jahren mehrmaliger Rückfall mit denselben Beschwerden. Das Oedem reichte schließlich bis in die Bauchgegend, bildete sich aber ein Jahr später hier zurück, während es am Scrotum und den Beinen noch sehr mächtig war. Der Arzt konstatierte Herzfehler. Während die Beschwerden von seiten der Lungen und des Herzens in den nächsten Jahren abnahm, wurde die Anschwellung der Beine immer stärker und nahm allmählich die Gestalt der Elephantiasis an, in-

dem sich zirkumskripte, mächtige Knollen durch tiefe Furchen voneinander abzugrenzen begannen. Auch traten jetzt in Intervallen von einigen Wochen häufige Fieberanfälle mit Rotlauf an den Füßen und Beinen auf. Damit nahm auch die Verdickung des Gliedes immer noch zu, bis Patient im November 1901 in die Klinik gebracht wurde. Mitralinsuffizienz; Penishaut und Scrotum stark verdickt; Glans nicht sichtbar. Enorme Verdickung des linken Schenkels in Form von kindskopf- bis über zweimannskopfgroßen, teils gestielten, teils lappenförmigen Wülsten. Rechts vorwiegend der Unterschenkel beteiligt. Füße frei. Der größte Umfang (linker Oberschenkel) beträgt 125 cm gegen 48 cm an der anderen Seite. Der sonst magere Patient wiegt 127 kg. Während der folgenden 11 Wochen, in welchen die bestehenden Ekzeme und Exkoriationen zur Ausheilung gebracht wurden, verlor Patient, der fast täglich elastische Einwicklungen bekam und stets zu Bette lag, 36 kg, was bei seinem sonstigen Wohlbefinden allein auf die Volumenabnahme seiner Beine zurückzuführen ist. Am 21. 2. 1901 wurde der größte Knollen am linken Oberschenkel exstirpiert. Hierbei zeigt sich starke Erweiterung der Venen und Lymphräume, sowie das normale Aussehen der Muskelfaszien. Lineare Naht. Heilung.

Histologischer Befund: Derbfaserige Wucherung des Cutisbindegewebes, Rundzelleninfiltration, starke Basalzellenpigmentierung. Schon 14 Tage nach der Entlassung begann die

Schwellung der Beine wieder zuzunehmen, anfangs rasch, dann immer weniger. Bei seiner zweiten Aufnahme im Januar 1904 hatten die Extremitäten wieder dasselbe Volumen wie vor der ersten Aufnahme — nur an der Stelle der Exstirpation des zweimannskopfgroßen Tumors war fast keine Neubildung aufgetreten.

Nach zehntägiger Hautpflege und Einwicklung wird der zu jener Zeit größte, mehr lappenförmige Knollen des linken Oberschenkels nach wetzsteinförmigem Hautschnitt reseziert, nach weiteren 2 Wochen der Unterschenkel durch die Exstirpation eines mächtigen Keiles vom Knie bis zur Ferse verkleinert. Hier kam es nachträglich zu einer Dehuszenz infolge starker Spannung, partieller Nekrose der Haut und Heilung. P. S. Wiederaufnahme im November 1904. Nach seiner letzten Entlassung im April ds. Js. traten mehrere Fieberanfälle mit Rotlauf an der linken Extremität auf, welche jedesmal wieder eine Verdickung des Beines zurückließen. Zu einer Sitzung wird nun noch ein die Bewegung störender Wulst über der linken Kniekehle und ein zweiter in der Hüftgegend entfernt, desgleichen wurde die durch die Elephantiasis praeputii verursachte Phimose operiert. Februar 1905 Entlassung mit Gummistrümpfen. Die rechte Extremität und das Scrotum wurden, da ihre Verdickung keine Beschwerden machte, nicht operiert. Auf eine Nachfrage antwortet Patient, daß er den ganzen Tag auf dem Felde arbeite und, ohne je zu ermüden, zwei Stunden lang

den Berg hinaufsteigen kann, dabei wird das linke Bein ganz allmählich wieder dicker.

Marie H., 36jährige Dienerin aus Oberösterreich. Elephantiasis des rechten Schenkels. Operation. Erysipel. Heilung p. p.

Vor 8 Jahren begann die Schwellung in der Knöchelgegend ohne bekannte Veranlassung und reichte im nächsten Jahre bereits bis über die Mitte des Oberschenkels. Damals erst traten Fieberanfälle mit Rotlauf beider Beine auf. (Das linke war und blieb nicht affiziert.) Diese Erscheinung kam fast jeden Monat wieder und zwar meist gleichzeitig mit der Menstruation. Dabei schwoll das rechte Bein allmählich immer mehr an, es bildeten sich derbe Knollen am Unterschenkel. Später konzipierte die Frau und bekam von der Zeit an keine Fieberanfälle mehr. Wegen Behinderung im Gehen Spitalaufnahme im November 1904. Systolisches Geräusch an der Herzspitze, der rechte Unterschenkel ist zylindrisch, der Oberschenkel durch knollige Wülste enorm verdickt. Freie Beweglichkeit der Gelenke. Elastische Einwicklung durch 5 Wochen. Deutliche Abschwellung des Gliedes. Exstirpation eines mannskopfgroßen Tumors des Oberschenkels. Wundrose. Abheilung und Entlassung 4 Wochen p. op. wesentlich gebessert.

Johann Z., 22jähriger Schuhmacher. Elephantiasis beider Unterschenkel. Einwicklung, Röntgenbestrahlung. Operation, Heilung

p. p.; gebessert entlassen. Vor 9 Jahren bemerkte der sonst gesunde Patient zum erstenmal eine Schwellung seiner Unterschenkel über den Knöcheln. Dieselbe wuchs und reichte 3 Jahre später bis an die Kniee, von da schritt sie langsam bis an die Leistengegend fort. Seit 3 Jahren in mehrmonatigen Intervallen Rotlauf an beiden Beinen.

April 1906 Aufnahme in die Klinik. Beide Unterschenkel ungefähr in gleicher Weise mächtig verdickt, durch tiefe Furchen sind mehrere große, harte Wülste voneinander getrennt. Hochlagerung, Einwicklung, Abnahme der Schwellung; nach 3 Wochen Röntgenbestrahlung zweimal wöchentlich, weitere Abnahme der Schwellung. Mehrere Wochen später Keilexzision an beiden Unterschenkeln über dem Rist. Hier hatte die beiderseitige Schwellung die Bewegung im Sprunggelenk beeinträchtigt und war durch Einwicklung bezw. Bestrahlung wenig zurückgegangen. Mit Gummibinden nach Hause entlassen.

Franziska S., 29 Jahre, verheiratet, aus Salzburg. Elephantiasis beider Beine. Durch Einwicklung und Bestrahlung sehr gebessert. Früher stets gesund. Vor 5, 3 und 2 Jahren je ein Partus, jedesmal mit starker Schwellung der Beine verbunden, die sonst im Wochenbett verschwand, das dritte Mal aber bestehen blieb und sogar noch zunahm. Vor 6 Wochen konzipierte Patientin wieder, ließ sich ins Salzburger Spital aufnehmen, wo wegen der stets zu-

nehmenden Schwellung der Beine der künstliche Abortus eingeleitet und daraufhin eine Tubenresektion vorgenommen wurde.

August 1906. Aufnahme in die Klinik: Mitralfehler, Blutbefund normal. Hochgradige Dickenzunahme beider unterer Extremitäten, besonders der linken. Ober- und Unterschenkel in gleichem Maße ergriffen. Drei Wochen Einwicklung bei Bettruhe. Dann zweimal wöchentliche Bestrahlung, später seltener. Nach 2 Monaten wesentlich gebessert, mit Gummibinden entlassen.

Abraham H., 22jähriger Geschäftsdiener aus Rußland. Elephantiasis des rechten Unterschenkels und Fußes, Operation. Heilung per primam.

Schwellung über dem rechten Sprunggelenk, soll seit frühester Jugend bestehen und langsam ohne Begleiterscheinungen gewachsen sein. Wegen Bewegungsbehinderung am Fuß sucht Patient die Klinik auf. Aufnahme im November 1906. Der ganze rechte Unterschenkel, besonders distal, konzentrisch geschwollen. Dorsum pedis bis an die Zehen mächtig verdickt, am Rist eine tiefe Falte. Elastische Einwicklung, nach 14 Tagen Keilexzision aus dem Fußrücken zur besseren Funktion des Sprunggelenkes; Entlassung mit elastischer Binde.

Frau S., 56 Jahre alt. Körperkonstitution etwas schwächlich, niemals schwerer erkrankt,

mit 20 Jahren Fluor albus, im 21. Jahre 1 Partus. Seit 25 Jahren fast ununterbrochen Geschwüre am rechten Unterschenkel — verschiedene Behandlungen ohne bleibenden Erfolg. Die Verdickung des rechten Beines erfolgte ganz allmählich, keine Schmerzen und Beschwerden.

Status praes.: Eine ganz bedeutende Anschwellung des rechten Unterschenkels. Umfang ca. 4—5 cm größer als links; eine genaue Messung der offenen Wunde und der starken Varicen wegen unmöglich. In der Mitte des Unterschenkels eine ungefähr fünfmarkstückgroße granulierende Oberfläche mit hohen gewulsteten Rändern von graugelblichem Aussehen, unterhalb mattglänzende Narben strahlenförmig mit der Haut verschieblich. In der Nähe des Kniees und am Oberschenkel stark erweiterte geschlängelte Venen. Beweglichkeit und Sensibilität des Beines gut erhalten. Es handelt sich also um Elephantiasis cruris auf Grund eines 25 Jahre bestehenden varicösen Ulcus cruris. Ein Trauma oder sonstiges ursächliches Moment ausgeschlossen; dieser Fall gehört also zu jener Art von Elephantiasis, die auf Grund eines lang andauernden entzündlichen Reizzustandes der Gewebe entsteht.

X. Y., Taglöhner, kräftig gebaut, 59 Jahre alt, vorher immer gesund. Als Kanonier hat er den Feldzug 1870 mitgemacht, damals ist er mit einem Pferd bei einem Flußübergang ins kalte Wasser gesprungen. Von da an datie-

ren die Anschwellungen, immer wiederkehrend, zuerst beide Beine ergreifend, schließlich sich auf das linke beschränkend. Im Verlauf des Krieges wurde der P. am linken äußeren Knöchel durch einen Granatsplitter verwundet; es läßt sich nicht mehr feststellen, ob diese Verletzung auf die Beschränkung der Anschwellung auf das linke Bein irgend welchen Einfluß hatte. Nach dem Feldzug blieb die Schwellung konstant, äußerst wenig zunemend. 1883 Unterleibstyphus, unmittelbar danach Phlegmone am erkrankten Bein, die Eiterung währte fast $^3/_4$ Jahre, nach ihrer Heilung hatte das Bein ungefähr seinen jetzigen Umfang. Keine Schmerzen; Beschwerden, außer der Schwere des Beines, beim Gebrauch ganz unbedeutend. Die Messungen ergeben:

	gesundes Bein:	krankes
5 cm oberhalb d. Kniescheibe	42,5	47
über „ „	41,5	46
5 cm unterhalb „ „	38	45,5
um die Wade	41,5	55
5 cm oberhalb des Knöchels	24	43
um Ferse und Knöchel	36	44
um die Mittelfußknochen	27	32
Länge des Fußes	20	22

Oberhalb des Condylus internus bestehen starke, geschlängelte Varicen, sonst keine Ektasien, auch keine ulcerierenden Stellen. Haut glatt, gespannt, nicht eindrückbar, fühlt sich bretthart an, Sensibilität bedeutend herabgesetzt, Beweglichkeit gut erhalten.

Es handelt sich also um einen Fall von Ele-

phantiasis cruris, der der Aetiologie nach zu jenen zu rechnen ist, die, wie Königer behauptet, nach Durchnässung des Körpers und plötzlichen Abkühlungen einzelner Teile, eventuell akut hervorgerufen werden können. Weiterhin ist der Fall insofern interessant, als er zu jenen gehört, bei denen im Verlauf der Entstehung ein Ulcus cruris als Folgeerscheinung auftritt, während man die berüchtigten Ulcera für gewöhnlich als eine hauptsächliche, primäre Ursache zur Pachydermie betrachtet, welche Annahme im vorher beschriebenen Fall ihre Bestätigung findet.

v. Bramann stellte 1901 in Halle eine 39 Jahre alte P. vor, die hereditär nicht belastet, mit zahlreichen linsen- bis nußgroßen, zum Teil schwarz, zum Teil braun pigmentierten, weichen Hautfibromen geboren ist, besonders am Rücken, Brust, Abdomen, Armen und besonders am linken Oberschenkel. Letztere fingen im 12. Jahre zu wachsen an und erreichten mit 18 Jahren einen derartigen Umfang, daß die P. nicht mehr gehen konnte. 1880 wurde ein faustgroßes Stück der Geschwulst entfernt, 6 Jahre später hatte die Geschwulst einen viel größeren Umfang als vor der Operation; 1898 war sie nach rapidem Anschwellen im letzten Jahre so groß, daß die P. nur mühsam und mit gespreizten Beinen gehen konnte. Die Geschwulst erstreckte sich hinten und außen von der Glutealgegend bis zur Wade, an der vorderen Seite von der Leistengegend bis über das Knie herab und bestand teils aus zahl-

reichen, durch Furchen oberflächlich abgegrenzten Wülsten von Armdicke und darüber, teils aus zirka mannskopfgroßen Geschwülsten, von denen zwei an der hinteren und inneren und an der vorderen und inneren Seite des Oberschenkels saßen. Diese waren teils dunkelblau, teils schmutzig graubraun gefärbt, auf der Oberfläche mit zahlreichen erbsen- bis kirschgroßen, warzenförmigen Erhebungen bedeckt und von derber, fester Konsistenz, nur an einem drei Querfinger breiten Streifen an der inneren Vorderseite war normale Haut vorhanden. Es handelt sich somit um einen Fall von gewächsähnlicher Elephantiasis teleangiectodes, welche wegen des enormen Gefäßreichtums der operativen Entfernung große Schwierigkeiten bereitete, zumal da wegen der derben Konsistenz der ganzen Geschwulst die Anwendung der Blutleere versagte. Durch perkutane Umstechung der zu exstirpierenden Partieen und sofortiger Unterbindung der durchschnittenen Gefäße ließ sich aber die Blutung auf ein geringes Maß beschränken. Nachdem durch 4 innerhalb 2 Jahren ausgeführte Operationen über 70 Pfund der Geschwulst entfernt sind, ist die P. frei von Beschwerden und das Bein nahezu funktionsfähig.

Unter allen Arten von Elephantiasis tritt diese durch die Filariakrankheit hervorgerufene und von ihr begleitete Elephantiasis am häufigsten auf. Die Filaria-Parasiten sind im Jahre 1863 von Demarquai in Paris in der

Hydroceleflüssigkeit eines Havanesen entdeckt worden. Es waren mikroskopische Rundwürmer und zwar nicht ausgewachsene Individuen, sondern Embryonen eines Nematoden. Drei Jahre später wurden solche Embryonen auch von Wucherer in Brasilien im Harne eines Hämaturikers gefunden. In den Jahren 1868—1872 entdeckte Lewis in Calcutta dieselben Parasiten im Harne eines Kranken, welcher an Chylurie litt, ferner im Blute eines an chronischer Diarrhöe leidenden Patienten und zwar in letzterem Falle nicht nur im Blut, sondern auch in den lymphatischen Sekreten der erkrankten Personen, welche mit Elephantiasis pedum oder scroti behaftet waren, sowie im Blute von Hämaturikern. Lewis zog aus seinen Beobachtungen den Schluß, daß die verschiedenen Krankheiten miteinander verwandt und von der Gegenwart dieser Hämatozoen abhängig seien; er gab den Parasiten den Namen Filaria sanguinis hominis.

Diese von vielen Autoren entdeckten Hämatozoen waren die Embryonen der Filaria.

Der reife Parasit, der zu den Nematoden gehört, ist zuerst im Jahre 1876 von Bankroft in Australien in einem Lymphabszeß gefunden worden. Cobbort gab demselben den Namen Filaria Bankrofti. Die Filaria-Embryonen wachsen im menschlichen Körper nicht zu reifen Tieren aus. Sie haben einen Zwischenwirt, den Mosquito, der hier eine große Rolle spielt.

Die Mosquito-Weibchen nehmen mit dem Blute von Filaria-Kranken Embryonen in ihren

Magen auf. Ein Teil der Embryonen wird verdaut, ein anderer wandert nach Durchbohrung der Magenwand in die Muskeln, namentlich des Thorax, ein und entwickelt sich hier nach mehreren Metamorphosen zu einem 1,6 mm langen und 0,031 mm breiten Wurme. Dieser verläßt dann die Thoraxmuskeln des Mosquitos und wandert nach dessen Kopf und zwar nach dem Stachel. Durch den Mosquitostich werden endlich die Filariaparasiten auf den Menschen übertragen. Im Jahre 1879 machte Manson die interessante Entdeckung, daß sich im Blute während des Tages keine Filariaembryonen befinden, in der Nacht dagegen dieselben hier in großer Zahl auftreten. Diese Periodicität hängt sicherlich mit dem Schlaf des Wirtes zusammen.

Wo ist nun der Wohnsitz des ausgebildeten Parasiten? Wahrscheinlich ist das Lymphsystem und zwar dessen größere Stämme der Aufenthaltsort der Filaria Bankrofti. Bisher hat man viele reife Parasiten in erweiterten, ausgebuchteten und an den Wänden verdickten Lymphgefäßen des Samenstranges, des Scrotums und der Lymphgefäße der Haut, sowie in geschwollenen und cavernösen Lymphdrüsen gefunden.

Die Hauptsymptome der Filaria-Krankheit des Menschen sich Hämato-Chylurie, Elephantiasis (Arabum), das Lymphscrotum, verschiedene Lymphektasien, sowie Lymphorrhagie.

Hämato-Chylurie kommt gewöhnlich anfallsweise und mit verschiedenen Intervallen

vor. Sie dauert eine Woche oder einen Monat lang; zuweilen beobachtet man jedoch auch Fälle, in denen sich die Hämato-Chylurie zu langjährigen Leiden hinzog. In den zwischen den verschiedenen Anfällen gelegenen Intervallen ist der Urin entweder ganz normal oder enthält nur Spuren von Eiweiß. Bei den Anfällen selbst läßt sich durch den Urin bald Hämaturie, bald Chylurie oder auch Hämatochylurie konstatieren. In letzterem Falle zeigt der Urin pfirsichrote Farbe. Bei Chylurie ist der Urin milchähnlich und undurchsichtig und enthält große Mengen Fett. Scheube stellt bei einem Fall von Chylurie im Aetherextrakt Variationen des Fettgehaltes von 0,5—3,5% fest. Derartiger Harn gerinnt sehr leicht und in ihm finden sich die Filaria-Embryonen am häufigsten.

Sehr wichtig wäre es nun, möglichst genau das prozentuale Verhältnis der Häufigkeit zu eruieren, mit welcher Filaria-Embryonen bei Elephantiasis auftreten. Mansons diesbezügliche Beobachtungen ergaben folgendes Resultat: Von 63 Patienten mit Elephantiasis pedum oder scroti, mit Lymphscrotum, Chylurie oder varikösen Drüsen hatten 36 (also 58%) Filaria-Embryonen. In den Ländern, in denen Elephantiasis heimisch ist, zeigt sie eine derartig starke Verbreitung, daß ein großer Teil der Bevölkerung daran leidet.

In den Distrikten von Travankur und Cochinchina soll nach dem amtlichen Berichte von Underwood ein Zehntel der ganzen Be-

völkerung mit Elephantiasis behaftet sein, und nach Waring sind dort in einem 48600 Einwohner zählenden Bezirke 2133 an dieser Krankheit leidende Individuen gezählt worden. König hat beobachtet, daß in Samoa die Hälfte der männlichen Bevölkerung an Elephantiasis leidet. In manchen Familien sind alle Mitglieder davon befallen. Saville hat auf den Huahine-Inseln (Gesellschaftsinseln) unter der erwachsenen männlichen Bevölkerung mindestens 70% an Elephantiasis leidende Individuen.

Das männliche Geschlecht stellt im allgemeinen ein größeres Kontingent als das weibliche. Richard fand für Balsora eine Proportion von 59,6% Männer zu 40,4% Frauen, Waring in Travarcôre dagegen 75,76% zu 24,4%. Nach Kaposi stellt sich das Verhältnis wie 2:1, nach Hirsch wie 5:2 dar. Aber sehr häufig auch fand man im Blute Elephantiasiskranker keinerlei Filariaembryonen. James hat in Travankur nur bei 6,8% Elephantiasiskranken im Nachtblute Filariaembryonen gefunden. Diese Erscheinung wurde von Manson so erklärt, daß z. B. bei Elephantiasis der Beine und des Scrotums die Muttertiere in den meisten Fällen wahrscheinlich in den Lymphgefäßen in der Höhe der Leistendrüsen säßen. Letztere werden durch die Produkte derselben, namentlich durch die abgegangenen Eier, welche weit dicker sind als die Embryonen, verstopft, und schließlich so vollgestopft, daß die Passage durch dieselben für die

Lymphe vollkommen aufgehoben ist. Diese Verstopfung der Lymphgefäße verhindert die Embryonen, ins Blut überzutreten.

Ueber die Erblichkeit der Elephantiasis existieren Berichte von Hoppner, Lebert, Letessie und Quinke.

Leberts Fall betrifft eine in Dieffenbachs Klinik vorgestellte Frau, welche an hochgradiger Elephantiasis dura ulcerosa beider Beine litt, deren beide Töchter im Alter von 12 resp. 14 Jahren, die eine infolge von Erysipelas, die andere nach einer früher erlittenen Verbrennung, ebenfalls an Elephantiasis erkrankten.

Letessie berichtet von einer Familie aus der Gironde, in welcher Großvater, Vater, Vatersbruder, Schwester und Tochter der beobachteten Kranken an der gleichen elephantiastischen Verdickung des linken Unterschenkels gelitten hatten.

Diese Tatsache ist nicht bei den endemischen Formen der Elephantiasis, sondern nur in sporadischen Fällen nachzuweisen; denn in den Ländern, wo die Elephantiasis endemisch ist, erwirbt jedes Individuum einzeln für sich die Erkrankung. Recklinghausen ist der Meinung, daß die seltenen Fälle sporadischer, hereditärer Elephantiasis an Beziehungen der Krankheit zum Nervensystem denken lassen.

Was das Alter anlangt, in welchem der Ausbruch der Elephantiasis zu geschehen pflegt, so wird derselbe im allgemeinen erst

nach dem 15. Jahre beobachtet. Sehr selten beginnt die Erkrankung vor dem 10. Jahre. Richard hat durch Beobachtung von 636 Elephantiasis-Kranken über den Beginn der Erkrankung folgende Statistik erhalten:

vor	dem	15. Jahre		7,0%
zwischen	„	16. u. 20.	Jahre	26,4%
„	„	21. „ 26.	„	25,6%
„	„	27. „ 32.	„	20,9%
„	„	33. „ 40.	„	13,8%
nach	„	40. Jahre		6,3%

Die Elephantiasis befällt am häufigsten die unteren Extremitäten, und zwar zuerst Unterschenkel und Fuß, dann greift sie den Oberschenkel an. Die beiden Beine werden zuweilen gleichzeitig von der Krankheit befallen. In zweiter Linie folgen die Genitalien, und zwar Hodensack, Penis und Schamlippen.

Pay hat unter 100 Fällen 93 mit Erkrankung der unteren Extremitäten gefunden.

Nach Waring waren unter 945 Fällen erkrankt an den

unteren Extremitäten	32,49%
oberen „	30,57%
beiden Beinen	36,40%

Nach Duchaissaing entfielen auf

die Beine	54%
das Scrotum	3%

auf Arme und Penis ein kleiner Bruchteil, auf die übrigen Körperteile ein verschwindend kleiner Rest.

Vergleicht man aber die Berichte aus verschiedenen Ländern oder aus Distrikten dessel-

ben Landes, so ist die Häufigkeit der erkrankten Körperteile sehr verschieden.

Die Elephantiasis entwickelt sich meist in mit Fieber einhergehenden lymphangitischen oder erysipelatösen Anfällen. Diese Anfälle wiederholen sich in verschieden langen Intervallen. Sie beginnen gewöhnlich mit einem heftigen Schüttelfrost von 40—41° C Fieber. In der Haut der erkrankten Extremität treten viele rote Streifen auf, die meist in der Längsrichtung der Extremität verlaufen. Die Extremität schmerzt bei Berührungen und Bewegungen. Die Leistendrüsen sind angeschwollen. Die Lymphgefäße zeigen sich als derbe, durch härtere Knoten unterbrochene Stränge. Auch die Haut schwillt auf. Die Erscheinungen sind sehr ähnlich wie bei Lymphangitis.

Diese Entzündungserscheinungen gehen nach 1—3 Tagen langsam zurück, während die Schwellung der Haut und der Drüsen nicht vollständig verschwindet. Zuweilen gehen die Kranken durch Phlegmone oder Pyämie zugrunde. Ueber die Entzündungsanfälle haben Waring und Richard folgendes Resultat gegeben:

Ueber 224 Fälle nach Waring:

1 Anfall	monatlich	hatten	38	Pat.	= 16,90%
2 Anfälle	„	„	36	„	= 15,62%
3 „	„	„	17	„	= 7,58%
4 „	„	„	6	„	= 2,67%
5 „	„	„	5	„	= 2,20%

1 Anfall in 2 Monat	hatten	10 Pat.	= 4,40%
1 „ „ 3 „	„	24 „	= 10,71%
1 „ „ 4 „	„	10 „	= 4,40%
unregelmäß. Anfälle	„	43 „	= 19,19%

Ueber 636 Fälle nach Richard:

1 Anfall monatlich	hatten	125 Pat.	= 19,65%
2 Anfälle „	„	243 „	= 38,21%
3 „ „	„	24 „	= 3,77%
4 „ „	„	21 „	= 3,31%
1 Anfall jährlich	„	33 „	= 5,19%
2 Anfälle „	„	41 „	= 6,44%
3 „ „	„	21 „	= 3,31%
4 „ „	„	44 „	= 6,92%
6 „ „	„	49 „	= 7,70%
unregelmäß. Anfälle	„	12 „	= 1,08%
keine Anfälle	„	22 „	= 3,46%

Je öfter sich diese Anfälle wiederholen, desto dicker, derber und fester haftend wird die Haut.

Die Oberfläche der Haut ist glatt oder besitzt Warzen und Höcker. Je nach dem Zustand der Hautfläche nennt man die Erkrankung Elephantiasis verrucosa, glabra, tuberosa. Die Ursache der ohne Entzündungserscheinungen und ohne die Invasion der Filaria Bankrofti sich entwickelnden Elephantiasis ist noch dunkel; doch ist es wahrscheinlich, daß die Krankheit, auch wenn sie erst mehrere Jahre nach der Geburt zu bemerkbarer Größe heranwächst, zum Teil auf angeborenen pathologischen Zuständen beruht.

Bei denjenigen Kranken, welche früher in Ländern, wo die Filariakrankheit endemisch

vorkommt, gelebt hatten, sterben die Muttertiere der Filaria im weiteren Verlaufe der Krankheit ab. So erklärt es sich auch, daß man weder im Blute, noch in der Lymphe, noch im Harn Filariaembryonen findet.

Befällt das Leiden eine untere Extremität oder das Scrotum u. a., so findet man den Körperteil auf das Zwei- bis Dreifache seines früheren Volumens verdickt, besonders erreicht der Hodensack kolossale Formen. Clot Bey operierte einen Patienten, dessen Scrotum 110 Pfund wog, Chevers erwähnte einen Fall, bei dem das Gewicht des Scrotums 224 Pfund betrug.

Die Gewebsveränderungen bei der Elephantiasis bestehen in Hyperplasie der Haut und des Unterhautzellgewebes, sowie in Verdickungen und Erweiterungen der Lymphgefäße. Die Muskeln sind normal, doch zuweilen auch atrophiert. Die Knochen sind manchmal normal oder etwas vergrößert. Die Blutgefäße sind bald auffallend weit und dickwandig, bald unverändert.

Das Lymphscrotum steht in enger Beziehung zur Elephantiasis scroti und ist auch manchmal mit letzterer kombiniert. Auch beim Lymphscrotum treten anfallsweise Entzündungserscheinungen wie bei der Elephantiasis auf. Am Hodensack befinden sich viele Blasen von Stecknadelkopf- bis Fingerspitzgröße, welche aufbrechen und Flüssigkeit entleeren. In dieser Flüssigkeit findet man Filariaembryonen am häufigsten. Das Scrotum

ist weich, sulzig-elastisch, manchmal glatt oder runzelig. In dem Gewebe sieht man viele miteinander kommunizierende Hohlräume, die mit Lymphe gefüllt sind. Die Hoden sind manchmal vergrößert und öfters mit Hydrocele kombiniert.

Was die Therapie der Elephantiasis betrifft, so haben die letzten Jahrzehnte zum Teil sehr erfreuliche Fortschritte gebracht; vor allem dadurch, daß durch die von Handley erfundene Lymphangioplastik wenigstens einem Teil der großen Anzahl von Leidenden Linderung gebracht werden kann.

Auch die nichtoperative Behandlung hat in letzter Zeit sehr viel Gutes erreicht, und es erscheint fast, als könnte man für die tropischen, filariellen Formen mit dieser Behandlungsweise auskommen.

Das Verfahren Castellanis besteht darin, daß zunächst etwa eine Woche lang die elephantiastische Extremität durch komprimierende Einwickelungen mit Flanell oder Gummibinden vorbehandelt wird. Sobald damit eine gewisse Erweichung erlangt ist, wird täglich oder zweitägig 2—6 Monate lang mit Ruhepausen 2—4 ccm Fibrolysin in die Glutealmuskulatur eingespritzt, wonach das Glied fest mit Flanellbinden eingewickelt wird; als Unterstützung seiner Therapie hat Castellani dann, sobald nach Aufsaugung des Bindegewebes überschüssige Haut vorhanden ist, dieselbe in langen Streifen herausgeschnitten, was mitsamt dem Unterhautzellgewebe sehr

leicht gelingt, sobald die Spannung nachgelassen hat. Die Erfolge, die Castellani damit erzielte, sind überraschend gute, zum Teil glänzende gewesen.

An Stelle des Fibrolysins hat Külz eine 10prozentige Jodoformemulsion zur Injektion benutzt, das neben einer hyperämisierenden Wirkung sich zugleich als filarizides Mittel erwiesen hat.

Zur Verth hat zum gleichen Zweck eine Atoxylbehandlung eingeleitet (wöchentlich 0,45 g); leider ist über den Erfolg des Mittels, das übrigens nur neben lokaler Behandlung angewandt wurde, nichts gesagt.

Zu erwähnen ist schließlich noch die von Gaston und Dominici vorgeschlagene Behandlungsmethode mit Kalomelinjektion. Pospelow berichtet über einen derartigen Fall, wobei sich die Schwellung auffallend rasch nach der Injektion von 0,05 Kalomel innerhalb $3^1/_2$ Monaten verkleinerte.

Den erstgenannten Injektionsmethoden scheint ein gewisser Wert beizumessen zu sein, insofern eine unzweifelhafte Verkleinerung der elephantiastischen Schwellungen gemeldet wird. Inwieweit dieselbe freilich auf das eingespritzte Mittel selbst zu beziehen ist und wieviel davon der gleichzeitigen Allgemeinbehandlung (Ruhe, Massage, Bindewickelungen usw.) zuzuschreiben ist, läßt sich heute noch nicht mit Sicherheit übersehen.

1858 empfahl Carnochan die Unterbindung in der Kontinuität des Hauptarterien-

stammes; es ist kein Zweifel, daß durch dies heroische Verfahren ein ausgezeichneter Erfolg erzielt werden kann; ebensowenig darf man indessen daran zweifeln, daß damit ein höchst gefährlicher Weg beschritten wird, der die Existenz der Extremität in Frage stellen kann, wenn die Amputation so wie so in Erwägung gezogen werden muß, so ist es gerechtfertigt, vorher einen Versuch mit der Ligatur zu machen, nach welcher Behandlung Buchenau in mehreren Fällen Erfolg erzielte; besser und weniger gefahrvoll wie die Ligatur ist die Digital- und Instrumentalkompression der Arterie, doch liegen über diese Methode sehr wenig Erfahrungen vor.

Sehr viel Besseres ist von den ursprünglich bereits von Lisfranc ausgeführten und später von v. Esmarch wieder empfohlenen Skarifikationen zu sagen; durch dieselbe, die naturgemäß bis zu einer gewissen Tiefe eindringen müssen, wird ein enormer Abfluß der gestauten Lymph- und Gewebsflüssigkeit stattfinden können, durch welche das Gewebe in erheblicher Weise eine Entspannung erfährt; es ist denn in der Tat auch eine bedeutende Besserung darnach zu konstatieren, leider nur keine Dauerheilung.

Weit besser und zuverlässiger in ihrer Wirkung sind die partiellen Exstirpationen, das Herausschneiden von keilförmigen größeren und kleineren Gewebsstücken aus dem eleph. verdickten Glied. Da dieselben auch unzweifelhaft von dauernder Wirkung sind, so stehen

sie noch heute unter den operativen Maßnahmen ganz obenan. Winiwarter schreibt bereits 1885, daß der Erfolg dieser Keilexzisionen, die schon von Dieffenbach mit Glück unternommen wurden, nicht nur eine entsprechende Volumensverminderung ist, sondern daß auch nachträglich noch eine nachweisbare Abschwellung des ganzen erkrankten Körperteiles stattfindet.

Die totale Exstirpation des erkrankten Teiles fällt bei der Elephantiasis mit der Amputation zusammen; wir sind heute glücklicherweise so weit, daß dieser letzte Schritt nur in ganz seltenen Fällen angewendet werden muß; ehe man sich hierzu entschließt, muß, es sei denn, daß soziale Rücksichten die Amputation strikt fordern, vorher versucht werden, mit konservativen Methoden Hilfe zu schaffen; zu diesen gehören einmal die oben beschriebenen Injektionsmethoden, oder man kommt allein mit der präparatorischen Einwickelung, Hochlagerung usw. aus.

Die letzten Jahre haben nun noch einen weiteren Weg zur Elephantiasisbehandlung gewiesen, der auf dem Gedanken beruht, der Saftstauung neue Bahnen zum Abfluß zu bieten und auf diese Weise eine Besserung, wenn nicht Heilung der verschiedenen Formen herbeizuführen.

Der eine Weg hierzu stammt von Lanz in Amsterdam und ist bereits 1906 ausgeführt, aber erst 1911 publiziert worden; er basiert hauptsächlich auf dem Gedanken, daß die

Fascia lata des Oberschenkels eine alsolute Barriere für die Lymphbahnen bietet, und schafft demzufolge sinngemäß eine Lymphanastomose zwischen dem Hautsystem und dem Lymphgebiete der Muskulatur, zugleich mit dem subperiostalen und Lymphmaschennetz der Knochenmarkhöhle.

Lanz ist in seinem Falle so vorgegangen, daß er in der ganzen Länge des Oberschenkels auf der Außenseite eine Inzision machte, die die Fascia lata spaltete und am hinteren Rand des M. vastus externus bis auf den Knochen eindrang. Das Periost wurde zurückgehebelt und im anderen, mittleren und oberen Drittel des Femur durch je ein Bohrloch mit der Doyen'schen Fraise die Markhöhle eröffnet; dann wurden aus der Fascia lata schmale Streifen geschnitten, die jeweilig in jedes dieser Bohrlöcher eingeführt wurden, in der Erwartung, daß längs dieser Fascienstreifen ein Lymphkollateralkreislauf zustande käme. Die Inzision in der Fascia lata wurde durch eine lange, ununterbrochen fortlaufende Seidennaht geschlossen und zum Schlusse noch mit der Schere multiple kleine Drainöffnungen in die Fascia lata gelegt, um einer Lymphableitung in die Muskulatur Vorschub zu leisten; fortlaufende Hautnaht. Der Pat. wurde geheilt entlassen und die Heilung auch noch 3 Jahre später als bestehend konstatiert.

Der zweite Weg ist der von W. M. S. Handley als „Lymphangioplastik" bezeichnete; ihm liegt der Gedanke zugrunde, den gestauten Ge-

webssaft abzuleiten nach dem nächsten, im Gesunden gelegenen Lymphdrüsendepot, von wo aus dann auf dem Wege intakter Lymphbahnen der Weitertransport stattfindet.

Zusammenfassend gelangen wir zu dem Resultat, daß auch heutzutage das Verfahren der Wahl für die eleph. Verdickungen an unterer Extremität und Genitalregion nach wie vor nur die Exzision sein kann. Zweckmäßig wird aber dieser Eingriff durch Fibrolysininjektionen unterstützt, ferner durch präparatorische Einwickelungen, Hochlagerungen, Digitalkompression der Hauptarterie, Massage; außerdem ist für geeignete Fälle die Fadendrainage als durchaus berechtigt in Erwägung zu ziehen; sobald erst weitere Erfahrungen ein sicheres Urteil über die von Lanz gewiesenen Wege zulassen, wird man vielleicht mit dieser Methode weiter kommen können als mit den bisher erprobten. Sollte man in ganz seltenen Fällen vor die Frage der Amputation eines Gliedes gestellt werden, so sollte man immer vorher noch einen Versuch mit der Ligatur der Hauptarterie machen. Der Erfolg kann, wie die Erfahrungen zeigen, ein glänzender sein; als Palliativmittel bei der Elephantiasis der oberen Extremität, bei Mammacarcinom kann die Lymphangioplastik Handleys gute Erfolge geben bei vorsichtiger Auswahl der Fälle nach den von Handley selbst vorgezeichneten Normen.

Man behandelt auch Elephantiasis ulcerosa nach allgemeinen Regeln; man muß aber mit

dieser Diagnose sehr vorsichtig sein, weil manchmal gleichzeitig auch Erkrankung an Lepra vorliegen kann. So hat Richard bei 636 an Elephantiasis leidenden Kranken festgestellt, daß 6,3% der Fälle mit Lepra kombiniert waren.

Fälle, die nach ihrer Ursache unter die obenerwähnten Gruppen fallen, kommen dann und wann auch in Europa vor, doch Elephantiasis Arabum findet sich hier nur sporadisch und zwar nimmt die Häufigkeit des letztgenannten Leidens im Verhältnis zur Aequatornähe zu. In Deutschland tritt es ziemlich selten auf. So hatte Bardeleben in der Charité zu Berlin im Jahre durchschnittlich nur 1 Elephantiasiskranken zu behandeln. Weber berichtet, in Bonn im Verlaufe von 15 Jahren 7 Fälle von Elephantiasis begegnet zu sein, und Volkmann zählte 1873 in Halle unter 3350 Patienten 3 an Elephantiasis leidende. Dazu ist zu bemerken, daß in meinem Fall der Patient, obwohl in Bayern geboren und jetzt in München befindlich, sich 10 Jahre lang in subtropischen Gegenden aufhielt.

Otto Sch., 19 Jahre alt, stammt aus gesunder Familie; Vater 58 Jahre, Mutter 52 Jahre alt. Beide Eltern sind gesund. Der Patient ist in der Umgebung Münchens geboren und hat 7 gesunde Geschwister. Eine Schwester ist als Säugling an Lungenentzündung gestorben.

Im 2. Lebensjahre ist er mit seinen Eltern nach Nordamerika (Buffalo N. Y.) gekommen,

wo sein Vater Hausmeister war, und dort bis zum 15. Lebensjahre geblieben. Hierauf ist er nach München zurückgekehrt. Von seinem 5. Lebensjahre an bemerkte man an seinem linken Unterschenkel und am linken Fuße eine diffuse Anschwellung, die ohne erkennbare Ursache entstanden war. Beim Gehen oder andauernden Stehen nahm die erkrankte Extremität an Umfang zu. Das Leiden entwickelte sich allmählich bis zur heutigen Gestalt. Patient erkrankte seit seinem 10. Jahre wiederholt an 3—4tägigem Fieber, wobei jedesmal eine Entzündung der erkrankten Extremität und des Hodensackes einherging. Im ganzen hat er 4 oder 5 solcher Anfälle überstanden. Der letzte Anfall trat im Oktober 1910 auf. Als subjektive Beschwerden beklagt er die Schwierigkeiten, die ihm das erkrankte Bein bereiten, sowie das tropfenweise Abfließen einer Flüssigkeit aus dem Scrotum.

Befund: Ein mäßig ernährter junger Mann. Abgesehen vom Scrotum und dem erkrankten Bein zeigt sich an der Haut keine Veränderung. Lungen, Herz und Baucheingeweide zeigen keine pathologischen Erscheinungen. Im besonderen ist die Milz nicht vergrößert. Nirgends besteht Druckempfindlichkeit oder spontane Schmerzhaftigkeit. Man sieht an der Haut des Hodensackes viele Blasen von Stecknadelkopf- bis Kleinfingerspitzengröße. Zersprengt man die Blase durch Druck, so fließt getrübte, seröse Flüssigkeit tropfenweise ab. Die Haut ist weich. Am linken Ho-

den ist Hydrocele nachweisbar. Auch die Penishaut ist von der Krankheit erfaßt. Das linke Bein ist fast gleichmäßig verdickt, am Unterschenkel und Fuß ziemlich hochgradig. Die Haut des Beines hat prallelastische Konsistenz und ist glatt. Am Unterschenkel sieht man einige kleine Blasen, mit halbklarer Flüssigkeit gefüllt. An der Basis der ersten und zweiten Zehen sieht man eine unregelmäßige papillomatöse Wucherung. Die Knochen sind nicht verdickt. Die Maße der Beine betragen:

	rechts:	links:
Oberschenkel		
Oben	48,0 cm	47,5 cm
Mitte	49,5 cm	48,0 cm
Unten	40,0 cm	41,0 cm
Unterschenkel		
Oben	31,0 cm	41,0 cm
Mitte	34,0 cm	40,0 cm
Unten	21,0 cm	34,0 cm
Fuß		
Mitte	24,0 cm	28,0 cm

Das Blut: Hämoglobingehalt 80%. Die Blutkörperchen zeigen kein pathologisches Bild und keine Vermehrung der eosinophilen Zellen.

Man findet keine Embryonen im Blute und in der Flüssigkeit des Scrotums, trotz dreimaliger genauer Untersuchung bei Nacht. Der Harn ist ganz klar, sein spezifisches Gewicht beträgt 1,15; pathologische Bestandteile, sowie Filariaembryonen sind nicht zu finden.

* * *

Für die liebenswürdige Mühewaltung, der sich Herr Professor Dr. Ferd. Klaussner gelegentlich der Abfassung meiner Arbeit unterzogen, spreche ich zum Schluß meinen herzlichsten Dank aus.

Literatur.

Hammesfahr Karl, Ueber einige Fälle von Elephantiasis. Dissertation Heidelberg 1911.

Kronheim Paul, Ueber Elephantiasis Arabum. Dissertation München 1909.

Eisenreich Franz, Ueber Elephantiasis cruris nach Poliomyelitis auterior und multiplen Erysipelen. Dissertation München 1909.

Scheube, Die Krankheiten der warmen Länder.

Kulenkampff Esmarch, Die Elephantiastischen Formen. Hamburg 1885, Handbuch der praktischen Chirurgie.

Lexer, Lehrbuch der Chirurgie.

Ziegler, Lehrbuch der Pathologie. Jena 1906.

Frisch Otto von, Ein seltener Fall von elephantiastischer Verdickung einer Extremität, nebst einem kasuistischen Beitrag zur autoch. Elephantiasis. Archiv für klinische Chirurgie Bd. 84, 1907.

Droudt M. (Königsberg), Zur Behandlung der erworbenen Elephantiasis der Extremitäten. Zentralblatt für Chirurgie Bd. 36, 1909.

Grothusen, Ein Beitrag zur Operation der Hodensack-Elephantiasis. Zentralblatt für Chirurgie Bd. 36, 1909.

Draudt, Die chirurgische Behandlung der Elephantiasis. Königsberg 1912 (Ergebnisse der Chirurgie und Orthopädie, 4. Bd., Berlin 1912).

Lunckenbein, Ueber Elephantiasis. Diss. München 1912.

Bramann von, Ueber zwei seltene Fälle von Elephantiasis, (Münchn. med. Wochenschrift 1902, Nr. 13 S. 546).

Lebensbeschreibung.

S. Shinya ist im Jahre 1879 im Regierungsbezirk Wakayama in Japan geboren, absolvierte 1897 die Provinzialmittelschule ebendaselbst und besuchte hierauf 9 Semester lang die provinziale medizinische Akademie zu Osaka, die er 1901 absolvierte. Von dieser Zeit ab war er bis 1906 als Assistent und dann als assistierender Professor an derselben Akademie tätig. Im Sommersemester vergangenen Jahres besuchte er als Hörer Vorlesungen über pathologische Anatomie und den Kursus der pathologischen Histologie (bei Prof. Borst). Seit dem Wintersemester 1911/12 ist er an der medizinischen Fakultät hiesiger Universität immatrikuliert.